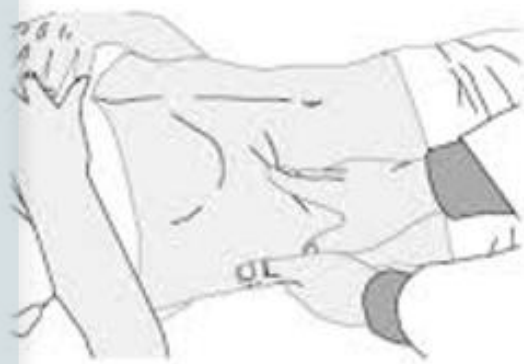

# Te informa: TÉCNICAS DE VALORACIÓN DE ABDOMEN AGUDO

- ▶ Los cuadros clínicos sugerentes a un Abdomen Agudo son situaciones de difícil evaluación y categorización según su gravedad.
- ▶ Estos casos generan retrasos en el manejo de urgencia.
- ▶ Se han establecido técnicas de examen físico segmentado del área abdominal para agilizar los tiempos de resolución y establecer una hipótesis diagnóstica de acuerdo a cada uno de los signos evidenciados.

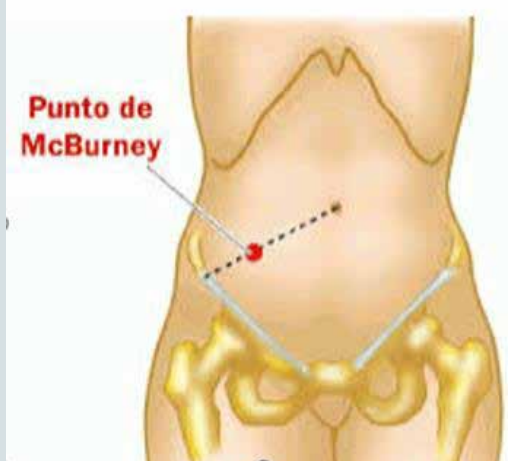
## Signo de Murphy

Dolor y la posterior apnea que siente el paciente cuando éste realiza una inspiración profunda mientras se realiza una palpación o compresión por debajo del reborde costal derecho.



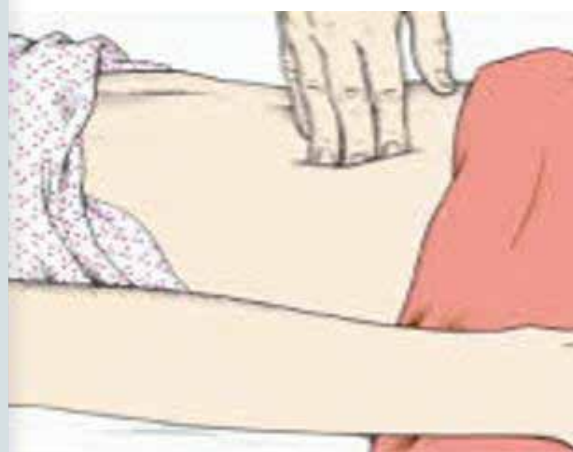
## Signo de McBurney

Dolor producido después de soltar súbitamente una compresión con la mano del examinador en cierta zona del abdomen.



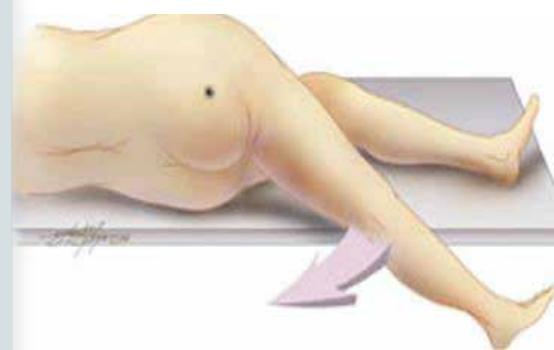
## Signo de Blumberg

Dolor producido después de soltar súbitamente una compresión con la mano del examinador en cierta zona del abdomen.



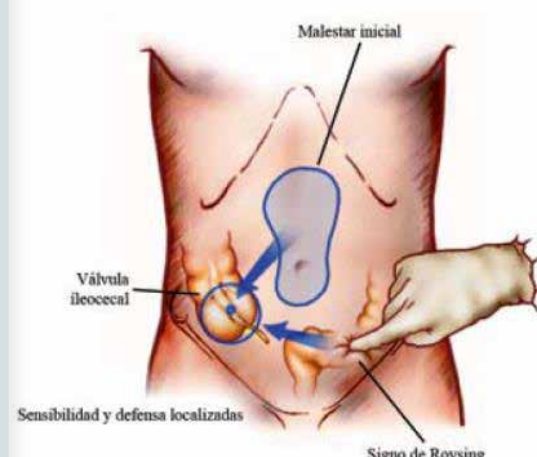
## Signo de Psoas

se encuentra durante la exploración física del Abdomen y tiene gran Importancia en pacientes con dolor abdominal agudo en quien se sospeche apendicitis.



## Signo de Rovsing

Dolor que aparece en el cuadrante abdominal inferior derecho, cuando se palpa en el cuadrante abdominal inferior izquierdo.



## Signo de Dumphy

En el caso de que sí sufra una apendicitis aguda, al toser aumenta la presión abdominal y tendrá dolor en la fosa ilíaca derecha.

